



FACULTAD DE CIENCIAS DE LA SALUD

ESCUELA PROFESIONAL DE ESTOMATOLOGIA

TESIS

**Frecuencia de complicaciones post exodoncia de
terceros molares erupcionados en un consultorio
odontológico especializado, Jaén 2022**

**PARA OPTAR EL TÍTULO PROFESIONAL DE CIRUJANO
DENTISTA**

Autor:

Bach. Guevara Moran Juan Jesus

<https://orcid.org/0000-0001-9531-4261>

Asesor:

Mg. CD. Ascanoa Olazo Jimmy Antonio

<https://orcid.org/0000-0002-4073-7887>

Línea de Investigación

Calidad de Vida, Promoción de la Salud del Individuo y la Comunidad para el
Desarrollo de la Sociedad

Sub línea de investigación

Nuevas alternativas de prevención y el manejo de enfermedades crónicas y/o no
transmisibles

Pimentel – Perú

2024

**FRECUENCIA DE COMPLICACIONES POST EXODONCIA DE TERCEROS
MOLARES ERUPCIONADOS EN UN CONSULTORIO ODONTOLÓGICO
ESPECIALIZADO, JAÉN 2022**

APROBACIÓN DE INFORME DE INVESTIGACIÓN

MG. CD. ASCANOA OLAZO JIMMY ANTONIO

Presidente del Jurado de Tesis

MG. CD. RAMIREZ ESPINOZA MONICA LUCIA

Secretario del Jurado de Tesis

MG. CD. ESPINOZA PLAZA JOSE JOSE

Vocal del Jurado de Tesis


DECLARACIÓN JURADA DE ORIGINALIDAD

Quien suscribe la DECLARACIÓN JURADA, soy Guevara Moran Juan Jesus, egresado del Programa de Estudios de **Estomatología** de la Universidad Señor de Sipán S.A.C, declaramos bajo juramento que somos autores del trabajo titulado:

**FRECUENCIA DE COMPLICACIONES POST EXODONCIA DE
TERCEROS MOLARES ERUPCIONADOS EN UN CONSULTORIO
ODONTOLÓGICO ESPECIALIZADO, JAÉN 2022**

El texto de mi trabajo de investigación responde y respeta lo indicado en el Código de Ética del Comité Institucional de Ética en Investigación de la Universidad Señor de Sipán, conforme a los principios y lineamientos detallados en dicho documento, en relación con las citas y referencias bibliográficas, respetando el derecho de propiedad intelectual, por lo cual informo que la investigación cumple con ser inédito, original y autentico.

En virtud de lo antes mencionado, firman:

| | | |
|--------------------------|---------------|---|
| Guevara Moran Juan Jesus | DNI: 70942184 |  |
|--------------------------|---------------|---|

Pimentel, 21 de abril 2024

REPORTE DE TURNITIN

Reporte de similitud

| | |
|--|----------------------|
| NOMBRE DEL TRABAJO | AUTOR |
| Tesis actualizada Jesús- 23.05.24 (1) (1) .docx | guevara moran |

| | |
|-----------------------------------|-----------------------------------|
| RECUENTO DE PALABRAS | RECUENTO DE CARACTERES |
| 6631 Words | 36281 Characters |
| RECUENTO DE PÁGINAS | TAMAÑO DEL ARCHIVO |
| 23 Pages | 66.0KB |
| FECHA DE ENTREGA | FECHA DEL INFORME |
| May 30, 2024 6:24 PM GMT-5 | May 30, 2024 6:25 PM GMT-5 |

● **6% de similitud general**

El total combinado de todas las coincidencias, incluidas las fuentes superpuestas, para cada base de datos.

- 3% Base de datos de Internet
- Base de datos de Crossref
- 4% Base de datos de trabajos entregados
- 0% Base de datos de publicaciones
- Base de datos de contenido publicado de Crossref

● **Excluir del Reporte de Similitud**

- Material bibliográfico
- Coincidencia baja (menos de 8 palabras)
- Material citado

RESUMEN

La presente investigación tuvo como objetivo general determinar la frecuencia de complicaciones post exodoncia de terceros molares erupcionados en un consultorio odontológico especializado, Jaén 2022. La metodología fue descriptiva, de corte transversal, retrospectivo, en una muestra de 169 historias clínicas de pacientes en un muestreo no probabilístico por conveniencia. Los resultados más relevantes fueron con un mayor porcentaje en alveolitis seca (37.9%), alveolitis húmeda (10.7%), edema (30.8%), enfisema (11.8%) y parestesia (8.9%). Según la edad fue más frecuente entre los 18 a 25 años, en el sexo femenino y arcada inferior. Concluyendo que la complicación post exodoncia de terceros molares erupcionados fue más frecuente la alveolitis seca.

Palabras claves: complicaciones posquirúrgicas, exodoncia, tercer molar, alveolitis, edema.

ABSTRACT

The general objective of the present study was to determine the frequency of complications after exodontia of erupted third molars in a specialized dental office, Jaén 2022. The methodology was descriptive, cross-sectional, retrospective, in a sample of 169 clinical histories of patients in a non-probabilistic sampling by convenience. The most relevant results were: dry alveolitis (37.9%), wet alveolitis (10.7%), edema (30.8%), emphysema (11.8%) and paresthesia (8.9%). According to age, it was more frequent between 18 and 25 years of age, in females and lower arches. We concluded that the most frequent complication after extraction of erupted third molars was dry alveolitis.

Keywords: postoperative complications, exodontia, third molar, alveolitis, edema.

ÍNDICE

| | |
|---|-----|
| APROBACIÓN DE INFORME DE INVESTIGACIÓN..... | ii |
| DECLARACIÓN JURADA DE ORIGINALIDAD | iii |
| REPORTE DE TURNITIN..... | iv |
| RESUMEN | v |
| ABSTRACT | vi |
| I. INTRODUCCIÓN..... | 8 |
| II. MATERIALES Y MÉTODO | 22 |
| III. RESULTADOS Y DISCUSIÓN..... | 24 |
| 3.1. Resultados en tablas y figuras | 24 |
| 3.2. Discusión | 28 |
| IV. CONCLUSIONES Y RECOMENDACIONES | 30 |
| 3.1. Conclusiones | 30 |
| 3.2. Recomendaciones | 30 |
| REFERENCIAS | 31 |
| ANEXOS | 35 |

I. INTRODUCCIÓN

Los cordales o terceros molares suelen erupcionar de forma tardía, son los últimos dientes en completar el proceso, en su gran mayoría en los grupos de edad de 16 a 25 años; sin embargo, puede ser que su detención sea influenciada por los cambios en la posición o por otras anomalías dentoalveolares o esqueléticas, complicaciones que además de afectar a los cordales involucran también a las piezas dentarias adyacentes o sus estructuras próximas. Por ello, es recomendable extraer los terceros molares.¹ Las principales consecuencias a causa de la erupción de los terceros molares incluyen dolor, pericoronaritis, caries irreparable, lesiones pulpares, infecciones periapicales u otras infecciones crónicas intratables; además de los brotes ectópicos, prevención de quistes, diferencias en las estructuras dentales, implementación de técnicas protésicas y terapia de ortodoncia para lograr el movimiento dental¹

En referencia a la erupción de las terceras molares, se determina que realizar la extracción de los cordales es una opción terapéutica para evitar la aparición de síntomas dolorosos y lesiones periodontales, a su vez optimizar el tratamiento de ortodoncia y promover la realización de prácticas preventivas para mantener la salud de los dientes y estructuras de soporte.²

Se ha determinado a través de los años que la exodoncia de terceras molares sucedes por motivos profilácticos, el adicional restante es debido a su posición en el maxilar. Hoy en día se observa que la complicación más evidente resultante de las extracciones de los cordales son los pacientes que registran hemorragia y alveolitis, las cuales pueden suceder por múltiples causas. Las hemorragias que no son tratadas de inmediato pueden convertirse en un problema sistémico, así como las alveolitis pueden llegar a procesos de cirugías mayores si es que los síntomas no son controlados de manera adecuada.²

Esta investigación pudo proporcionar datos importantes para el plan de tratamiento, desarrollo y pronóstico de cirugías del tercer diente para ayudar a reducir las complicaciones después de la cirugía en el futuro y proporciona

información que permitirá futuras investigaciones en esta área.

Los antecedentes a nivel internacional, Shin I., et al.³ (2022) en Japón, mostraron que las complicaciones más frecuentes fueron alvéolo seco (3.2 %), lesiones del nervio alveolar inferior (1.7 %), infecciones de la herida (1.4 %) y lesiones del nervio lingual (0.2 %), se encontró que a mayor edad podrían ser predictores muy útiles de complicaciones postoperatorias, siendo los pacientes de 35 años los más prevalentes en la arcada inferior. Muhammad S., et al.⁴ (2022) en Pakistán, mostro que el desarrollo de alveolitis seca es más frecuente y varía entre el 5% al 30%, en el maxilar inferior con un 23.45% y está relacionada con el consumo de tabaco retrasando la cicatrización en un 94.3%, según el sexo no existe relación significativa ya que ambos fueron frecuentes >0.909 y en cuando a la edad biológica se observó mayor prevalencia en pacientes de 31 a 45 años con un 21.18%. Poblete F., et al.⁵ (2020) en Chile, demostraron que la alveolitis seca es la complicación más visible, en un 2.5% a causa de intervenciones quirúrgicas de terceros molares y un 3.7% de la extracción de otras piezas dentarias, por otro lado, la hemorragia después de las cirugías de cordales mostró un 1.1% de incidencia. Arad et al.⁶ (2018) en Alemania. Presentaron complicaciones después de los procedimientos quirúrgicos, con un 11.6% de incidencia en pacientes con alveolitis seca y un 67.3% de pacientes con dientes retenidos de forma parcial, la última mostró ser la complicación con mayor incidencia. Las complicaciones aumentaron tras el consumo de tabaco, así como también la alveolitis seca, además un 62.8% de la frecuencia de las complicaciones fueron en el lado izquierdo.

A nivel nacional Cutimbo C., et al.⁷ (2021) en Perú. Mostraron que el 28% presentó alveolitis, 36% celulitis facial, 24% dolor y 12% trismo. Según el sexo el más afectado fue el femenino entre 35 a 44 años presentando alveolitis seca, seguido del masculino entre 40 a 51 años. Sosa M.⁸ (2021) en Perú. los resultados mostraron que 83 pacientes que asistieron al consultorio dental Odontovit' de Sullana, presentaron complicaciones donde el más frecuente fue el edema con un 60%, la hemorragia 10%, hematoma 7%, trismo 6%. Según

la edad fue de 24 a 26 años la complicación de edema 26%, el sexo fue mayor en el femenino 63% y la arcada inferior fue la más afectada. Ronceros L.⁹ (2016) en Perú, el estudio mostro que las complicaciones más frecuentes fueron el trismo con un 95.2%, seguido de la inflamación con un 91.3%, con presencia de hematomas un 26.1%, un 21.7% presentaron dolor y por último el 13.0% presentaron hemorragias. Díaz M.¹⁰ (2016) en Perú, demostraron que el 73,33% de las complicaciones fueron el 100% dolor leve, el 60% moderado, el 80% edema moderado, 10% y 6% alveolitis.

Los terceros molares también conocidos con el sobrenombre “muela del juicio” o “cordales”, es un diente caracterizado por la variabilidad en el tiempo de su conformación y calcificación, su morfología de corona y raíz, su curso de erupción y posición final, presencia o ausencia en la depresión oral. Los terceros molares comienzan a aparecer en las radiografías a partir de los 5 años y hasta los 16 años, erupcionando generalmente en la depresión oral entre los 18 y los 24 años, y presentan el mayor índice de impactación.¹¹

Cosme G. & Berini L.¹² En el año 2010, en su tratado de cirugía bucal, define a las terceras molares como: “El tercer molar inferior es la pieza dentaria que presentar mayor variación en su forma, tamaño y anomalías, en su mayoría es birradicular y puede presentar hasta cinco raíces”. El órgano final de la fila de dientes, el tercer molar, tiene características morfológicas muestra diferencias en la voz propia, diferencial, nota clave, en su mayoría puede tener un mayor número de raíces. El tercero de los dientes molares son los últimos fragmentos de dientes que aparecen en la boca y, por lo general, salen en el medio.¹²

Entre los 18 y 25 años, además de muchos casos no vistos en los arcos, debido a la alta incidencia de colisión debajo de las encías de esta pieza con el segundo molar, suele ser el tiempo que toma el proceso de calcificación del molar. Comienza a los 9 años y durante los 15 y 16 años de edad acaba el proceso de su corona y es hasta los 25 años que sus raíces alcanzan la calcificación completa.¹²

Los cordales no siempre tienen el espacio que requieren para terminar su proceso de erupción, por ello los terceros molares no siempre llegan a erupcionar o solamente tienen una erupción parcial, esto debido a que muchas

veces los cordales llegan a impactar a los segundos molares. Normalmente, lo anterior sucede cuando el trayecto de erupción de los cordales se da en dirección al segundo molar impidiendo que erupcione completamente, a esto se le consideraría una barrera física. El cordal impactado es denominado asintomático y sin signos de enfermedades, puesto que no se observa manifestaciones clínicas de enfermedades que hayan afectado a los dientes de juicio o estructuras adyacentes.¹²

Los cordales impactados pueden ser la causa de formación de úlceras e inflamación en las encías debido a que se encuentran en zonas cercanas a la pieza, además de desarrollar quistes, tumores o caries en los segundos molares. En la actualidad hay menos acuerdos sobre la terapia apropiada ante un diente del juicio impactado asintomático sin manifestaciones clínicas, pero se ha logrado un consenso general acerca de la terapia quirúrgica de los cordales, es conveniente realizarse si existen manifestaciones clínicas patológicas correlacionadas a la presencia de estos molares.¹²

La falta de espacio para los terceros molares se ha determinado por varios factores, entre ellos los siguientes: Factores filogenéticos. Durante el proceso de la evolución biológica se ha pasado de tener una maloclusión de clase III, a una oclusión de clase I en la mayoría de la población, en muchas ocasiones esta diferencia esquelética ha mostrado ser el causante de la falta de espacio para alojar a los dientes.

Factores masticatorios. En los países que son desarrollados, su dieta no beneficia el movimiento dentario hacia el medial causando una insuficiencia o ausencia del espacio que normalmente utiliza el cordal para completar su erupción. Factores anatómicos. La condición fisiológica de los últimos molares y su calcificación inician entre los 8 y 10 años de edad, la corona se calcifica totalmente en torno a los 15 y 16 años, y las raíces a la edad de 25 años aproximadamente. La cronología se relaciona directamente con la erupción de las piezas dentarias permanentes, los últimos molares en culminar su curso eruptivo son los mandibulares y suceden a la edad de 18 años, tienen 1 año aproximado de diferenciación¹². Este factor refiere que el espacio maxilar se limitará dependiendo a las condiciones fisiológicas; por tanto, se cumple que

los últimos molares serán los primeros en quedar impactados.

Condicionantes ortodónticos. Los procedimientos de ortodoncia en la clase II resultan ser favorables para facilitar la erupción de los cordales, sin embargo, los de la clase I y III pueden ocasionar la disminución del área eruptiva fisiológica de los últimos molares mandibulares. El proceso de erupción es influenciado por el maxilar y sus desviaciones, debido al avance postnatal del germen dentario y de la tuberosidad maxilar causando la alteración de su desarrollo y siendo un factor determinante de su retención¹².

Las terceras molares erupcionados e impactados deben extraerse en presencia de síntomas dolorosos asociados a infección, caries dental o alteración de la salud periodontal de los dientes adyacentes. Asimismo, se considera indicada la extracción cuando el molar pueda presentar problemas para tratamientos protésicos, ortodónticos o quirúrgicos planificados.¹³

En vista del bien documentado aumento de la morbilidad asociada a las 3M impactadas (caries irrecuperable, fractura, infección, enfermedad periodontal, pericoronitis de repetición, quistes y tumores), se considera indicada la extracción si existe enfermedad asociada. Por el contrario, la eliminación profiláctica no está indicada en ausencia de infección u otras enfermedades asociadas.¹³

La pericoronitis es una de las enfermedades asociadas en las que se considera indicada la extracción de 3M. Se representa por la reacción inflamatoria de la membrana que rodea la corona del molar, con dolor y en ocasiones eritema, edema y supuración localizada. Los pacientes con pericoronitis también pueden presentar adenopatías regionales, fiebre, trismo y dolor al tragar, lo cual es común en el caso de 3Ms inferiores y constituye una indicación para la extracción del diente¹³. En algunos casos, la ausencia de síntomas de 3M impactados no implica la ausencia de enfermedad. En una muestra de 329 pacientes, el 25% de los segundos molares (2Ms) y el 35% de los 3Ms presentaron una profundidad de sondaje (DP) > 5 mm. En este sentido, la observación de signos de enfermedad periodontal en 2Ms y 3Ms asintomáticos constituye un hallazgo inesperado. Estas observaciones sugieren que los pacientes que deseen conservar sus molares deben someterse a evaluaciones

clínicas y radiográficas periódicas para detectar la enfermedad antes de que comience a causar síntomas.¹³

En presencia de enfermedad periodontal de 3M, el médico puede extraer el molar o realizar un mantenimiento periodontal regular. No es recomendable extirpar 3Ms asintomáticos sin enfermedad. Sin embargo, la extracción está indicada cuando se detectan bolsas periodontales, particularmente si el paciente presenta una higiene oral deficiente o el mantenimiento periodontal no es factible. Todos estos factores deben ser evaluados para tomar una decisión de manejo individualizada.

La extracción de 3M con signos y/o síntomas de enfermedad periodontal mejora la salud periodontal en la superficie distal de 2M. Sin embargo, en sujetos con tejido periodontal saludable alrededor de 2M, la extracción de 3M debe evaluarse cuidadosamente, puesto que la profundidad clínica de sondaje y el nivel de inserción periodontal clínica tienden a empeorar como resultado.¹³

Motivos protésicos, la exodoncia puede estar en función a dos motivos, la implantación de una prótesis (por el diseño o su estabilidad) o por una rehabilitación oral, como es el caso de la existencia de un molar extruido causante de la anulación o alteración de la dimensión vertical.¹³

Motivos ortodónticos, los motivos por los que se puede seguir un proceso de exodoncia bajo control terapéutico de un ortodoncista incluyen la hiperdontía, persistencia dental y dientes sobrerretenidos. La extracción de la dentición temporal se puede realizar cuando la cronología del proceso de erupción dental esté relacionada con la edad del paciente, con ello permitiremos la erupción normal de las piezas dentarias permanentes, a condición de que un examen radiológico haya comprobado su existencia anticipadamente.¹³

Traumatología dentomaxilar, la fractura por avulsión, luxación o subluxación son algunas lesiones dentoalveolares que pueden tener una terapia conservadora, pero en algunas oportunidades se debe indicar la exodoncia cuando exista una fractura de piezas maxilares acompañada de lesiones en las zonas blandas, con la finalidad de que no se interponga en la correcta formación del callo óseo y se logre una buena consolidación de la fractura

Los tiempos quirúrgicos que se debe seguir para realizar una correcta

exodoncia de nuestras piezas dentales son: Sindesmotomía (Incisión): Movimiento que interrumpe la parte más coronal del LP con sonda curva, se desgarran las fibras desde M-D y de V-P/L. Se realiza para que la separación de la papila sea más cómoda, menos traumática y permitiendo la inserción del fórceps lo más apical posible¹⁴. Prehensión: Íntima relación de contacto entre el bocado de fórceps y el cuello del diente lo más apical posible y se realizan movimientos V-P/L o M-D). Intrusión: Enterrar el diente en el alveolo para que el fulcrum se desplace al ápice¹⁴. Luxación: Desarticulación del diente de su alveolo rompiendo todas las fibras periodontales, se puede realizar con elevador recto el cual se inserta en el espacio interproximal y perpendicular al diente o con fórceps. Avulsión: Fuerza extrusiva del diente luego de la expansión del alveolo donde se saca el diente de la cavidad oral. Es importante observar la integridad del diente secándose con gasa¹⁴. Curetaje: Eliminación de tejido de granulomatoso de las paredes y fondo del alveolo para reducir el riesgo de infección residuales, evitar lesiones quísticas y favorecer la cicatrización.¹⁴

Los dientes retenidos se definen como dientes que han completado el proceso de erupción, aunque aún se encuentran dentro de la mandíbula, manteniendo la bolsa periodontal fisiológica. Se trata de un cambio en la normalidad de la dentición, donde el diagnóstico precoz es favorable para prevenir algunas complicaciones en el tratamiento de estos casos. Además, es fundamental contar con un adecuado diagnóstico y plan de tratamiento de estos fragmentos dentarios en la especialidad odontológica correspondiente, de esta manera con el abordaje de estas situaciones se brindan soluciones adecuadas para esta anormalidad.¹⁵

La retención de la raíz está sujeta a los factores locales y sistémicos, además comprende dolor intenso, dolor abdominal, neuralgia, dolor de cabeza, ciertas alteraciones visuales y también la ausencia de dientes en el conducto radicular. Esta patología puede manifestarse de dos formas: interna, es decir, el diente está conformado por una cubierta de tegumento óseo, y subgingival, es decir, el diente está completamente cubierto por la encía.¹⁵

Se considera impactación cuando su crecimiento se da en el hueso, pero se

interrumpe su crecimiento por inaccesibilidad al plano oclusal o en otros casos se atrofia por una barrera física como otra pieza dentaria, hueso, tejido blando, o tumor., que pueden detectarse de forma clínica o radiográfica, siendo una patología muy frecuente. Sin embargo, existen cambios significativos en la proporción y posición de los molares retenidos en diversas zonas de los maxilares superior e inferior. Es un impedimento para la erupción dirigida por la corona porque una barrera impide el proceso de erupción normal, sin embargo, estas anomalías se pueden evidenciar de forma clínica o radiográfica.¹⁵

Se denomina diente incluido cuando además de estar dentro del hueso maxilar está rodeado por su saco peri-coronario completo y no ha terminado su tiempo de erupción y formación.¹⁵ Las técnicas de exodoncia nos muestran que a menudo muestra muchas variaciones y anomalías en la morfología de su raíz. Suele tener raíces múltiples bifurcadas porque no es extraño que tenga una mayor cantidad de raíces. La estructura de los alvéolos es muy similar a la de los segundos molares, y la presencia de un conducto superior prominente es distal. Un cordal emergente fracturado puede ser el factor que determine su extracción, la adherencia que tiene al canal amenaza con crear una comunicación extensa en el seno maxilar, esto hace referencia al uso de las cirugías de terceros molares superiores.¹⁶

En las consultas de odontología la cirugía de cordales es una actividad de mayor concurrencia, de manera previa se exploran minuciosamente la regiones externas e internas de la cavidad bucal, además obligatoriamente se debe realizar un examen radiográfico para lograr observar la localización de los terceros molares y las estructuras cercanas con las que se relacionen.¹⁶

El procedimiento debe seguir el orden que corresponde sin modificarse, sin embargo, el operador debe estar capacitado para cualquier complicación y si la situación lo requiere, obviar algunos pasos para poder solucionarlo. Los protocolos de la terapia quirúrgica son diferentes dependiendo a la dificultad, es decir, los procedimientos para la extracción del cordal superior ubicada verticalmente y en un plano oclusal, no serán iguales a la extracción del cordal inferior con angulación mesioangular.¹⁶

Las complicaciones son accidentes que ocurren durante o después de una operación y son fenómenos dañinos. La extracción de los terceros molares remanentes puede tener las mismas complicaciones que cualquier extracción, pero las características de la técnica quirúrgica realizada en las uniones anatómicas hacen que estos eventos adversos sean especialmente frecuentes.¹⁷

Las complicaciones inmediatas, nos muestra a la fractura radicular que no es específicamente por una mala práctica odontológica, puede ocasionarla varios factores y entre ellos se registran: Molares frágiles a causa de una endodoncia realizada con anterioridad, inmovilidad dentaria y desarrollo incompleto a causa de una anquilosis, deformación estructural por hipercementosis, molares con destrucción coronaria y restauraciones, dientes expuestos a tallado dental, hueso denso característico en adultos mayores y provenientes de África.¹⁸

La fractura de molares adyacentes por avulsión, la subluxación o aflojamiento, son consecuencia del proceso de extracción dental, esto se debe a que la técnica puede ocasionar importantes lesiones traumáticas. Una mala práctica al momento de colocar los botadores dentales puede ser la causa de la subluxación del molar próximo, al apoyar la palanca sobre el molar la fuerza aplicada tiene como resultado su aflojamiento, otros factores también es la anchura del fórceps dental y la pérdida de hueso durante el proceso de exodoncia. También el uso del botador situado en la superficie medial del primer diente definitivo puede causar el desplazamiento del segundo premolar, por ello es recomendable colocar el dedo sobre el molar al momento de apoyar el botador, así evitaremos afectarlo con la presión que se transmite.¹⁹

La complicación más grave de la cirugía del tercer molar es la fractura mandibular. La fractura mandibular iatrogénica asociada con la extracción de dientes, que puede ocurrir durante el procedimiento o en un momento posterior, es rara; las incidencias notificadas oscilan entre el 0,0034 % y el 0,0075 %.

El grado de impactación molar es un factor que acrecienta la probabilidad y causalidad de la iatrogenia en fractura mandibular, el tipo de angulación dental, la longitud de las raíces, la edad biológica del paciente, la edad y la experiencia del cirujano, la existencia de quistes o tumores entorno al cordal impactado, la

enfermedad sistémica o medicamentos que pueden afectar la resistencia ósea, infecciones preoperatorias en el sitio del tercer molar y examen preoperatorio indebido. Una fractura ocurre cuando la fuerza del hueso es superada por las fuerzas que actúan sobre él.

Las fracturas iatrogénicas pueden ocurrir durante una operación o dentro de las 4 semanas posteriores al procedimiento (clasificadas como fracturas patológicas), y la mayoría están asociadas con la exodoncia del cordal. La mandíbula se fractura 2-3 veces más frecuentemente que otros huesos faciales porque tiene menos soporte óseo. El cuerpo de la mandíbula está naturalmente reforzado por un sistema de contrafuertes que se extienden sobre las ramas. En la superficie lateral, la fuerte cresta oblicua externa se extiende oblicuamente desde el cuerpo hacia arriba hasta el borde anterior de la rama.¹⁹

La hemorragia, es el sangrado leve de los alvéolos durante las primeras 12 a 24 horas se puede controlar con presión normal de gasa en el área de extracción si la pérdida de sangre es de 45 ml en 24 horas, a. los signos vitales del paciente como respiración, pulso, presión arterial, etc. Se debe realizar exploración quirúrgica del sitio quirúrgico y resolución del origen del sangrado.²⁰

Después de la exodoncia dental, es normal el sangrado de la zona y su luego su coagulación, generalmente en unos pocos minutos. Es anormal si el sangrado continúa sin formación de coágulos o dura más de 8 a 12 horas; esto se conoce como sangrado posterior a la extracción. La pérdida de sangre es un incidente que pueden causar angustia a los pacientes, que pueden necesitar consultas e intervenciones dentales de emergencia. Las causas de la hemorragia suelen ser local, una enfermedad sistémica o un medicamento. La técnica local y sistémica se practica en basa en la vivencia del galeno, con la finalidad de controlar el sangrado. Para informar a los médicos acerca del tratamiento ideal, se necesitan pruebas de estudio en donde las personas se hayan asignado al azar a uno de al menos dos grupos diferentes, que están expuestos a tratamientos diversos o que no están siendo tratados.²⁰

Las complicaciones mediatas o tardías, encontramos al enfisema Subcutáneo,

que esta complicación se puede presentar después de una inyección intrabucal y exodoncias dentales afectando al tegumento facial y cervical, es el resultado del ingreso de aire a presión proveniente de las herramientas odontológicas o del uso inapropiado de la jeringa de aire normalmente usada para secar el área operatoria. Los surcos nasogenianos, la zona perimandibular y la tuberosidad del maxilar suelen ser los campos con más incidencias en este fenómeno. El enfisema presenta signos visibles como a hinchazón localizada y regional, compromete al mediastino, el músculo esternocleidomastoideo y la fascia profunda del cuello.

La prueba radiográfica es de uso vital, puesto que demuestra la amplitud del enfisema, el grado de complicación y las zonas comprometidas.²¹

La hemorragia se desarrolla al romperse los planos de la cara o periostio, que clínicamente cursa con la aparición de edema, equimosis o palpación de una masa dura. Si el sangrado comienza y es importante, es posible evacuar la succión.²²

El volumen del área afectada aumenta a medida que cambia el color de la sangre, ya que el color cambia y puede variar de burdeos a amarillo-púrpura, una decoloración de la piel que dura de 8 a 9 días, a menudo se desliza por la gravedad, se retrasa en las áreas cercanas, por ejemplo, en el cuello y el pecho.²²

Generalmente el hematoma se reabsorbe en 5 a 14 días, en algunos casos se puede arreglar el hematoma, lo que requiere extirpación quirúrgica. La gravedad del problema está relacionada con posibles infecciones tratadas con antibioticoterapia.²²

El edema, suele presentarse después de cualquier extracción dental, no como un fenómeno, sino como un suceso normal en los tejidos que han sido intervenidos. El edema inflamatorio desproporcionado puede ser causado por movimientos quirúrgicos bruscos con lesión de partes blandas o la ruptura de membranas, etc. El mejor tratamiento es prevenir el edema, preferiblemente utilizando métodos traumáticos con cortes metódicos elaborados minuciosamente, tanto por el cirujano como por el ayudante, muchas veces la separación provocada por una fuerza excesiva durante el tratamiento

odontológico puede causar daños en los tejidos quirúrgicos. falta de riego. La aplicación de frío en el sitio quirúrgico reduce el edema mediante la vasoconstricción, disminuyendo la falta de líquido y sangre en esa zona. El edema dura más de 5-6 12 días, temperatura de la piel y enrojecimiento, el tratamiento de la infección se realiza con antibióticos.²²

La compresión también es un método para prevenir la hinchazón, como colocar cinta adhesiva o vendajes debajo de la nariz durante la cirugía de frenillo para evitar la hinchazón del labio superior, y algunos cirujanos usan esta técnica para evitar la hinchazón.²²

Trismo, es la imposibilidad de abrir la boca normalmente durante la extracción quirúrgica, particularmente durante la intervención del molar del tercio inferior de la mandíbula, es menos común con las extracciones convencionales. La anestesia inadecuada, particularmente en el tronco del bloqueo nervioso inferior, que puede lesionar los músculos pterigoideos internos con una técnica deficiente o inyectando una cantidad y cantidad inadecuadas de un anestésico, también puede causar una infección de la articulación temporomandibular (ATM).

Se produce por múltiples causas: contracción muscular protectora por inflamación asociada al trauma quirúrgico; El dolor postoperatorio por vías reflejas también destaca la contracción mencionada anteriormente; Presencia de infección en espacios adyacentes como masetero, sien, pterigomandibular, etc.; Punción del músculo pterigoideo interno o uso inadecuado de diversas técnicas anestésicas locales; Lesión de la ATM durante la cirugía.²³

La alveolitis seca, una de las mayores y más comunes complicaciones después de la extracción dental es la alveolitis, la causa más común de la dolencia postoperatoria manifestada desde el segundo y el quinto día, y la característica principal del alvéolo es el dolor agudo e intenso asociado. La osteítis alveolar tiene como consecuencia el deterioro de la cicatriz de la herida después de la extracción de un diente. En ausencia de vasos sanguíneos, se considera una condición necrótica que impide la proliferación de capilares o tejido de granulación de coágulos sanguíneos. Un alvéolo seco se asocia con miositis más extensa, peritonitis, periodontitis ósea, flemón perimaxilar, etc. Este caso

de alvéolo seco es parte de un proceso grave, ya que es la complicación quirúrgica más grande y común después de un procedimiento dental.²⁴

La alveolitis provoca una irritación ósea más extensa, osteítis, periodontitis dura, flema alrededor de la mandíbula, etc. Existen varios tipos de alveolitis. Alveolitis húmeda o supurativa: Excesiva exacerbación de alvéolos separados por coagulación y enfermedad alveolar, separados por coagulación y contaminación alveolar; se pueden encontrar alvéolos drenantes con exudados profusos. Suele surgir en respuesta a un cuerpo extraño en los alvéolos. El dolor es menos extremo, desinhibido y mayormente incitado.²⁴

Por lo general, es el resultado de una reacción a un objeto desconocido en el alveolo, con una mediación cuidadosa, de vez en cuando astillas de hueso, aparatos ortopédicos que ya son astillas de hueso, aparatos ortopédicos que se han roto y restos ocasionales de empastes de dientes adyacentes. A veces empastes de dientes adyacentes que cayeron en el alvéolo durante la extracción sobreviven.²⁴

Alveolitis seca es la complicación postquirúrgica más frecuente que resulta del deterioro de la cicatriz de la herida del alveolo después de un proceso de exodoncia. El tratamiento de esta afección está dirigido a aliviar el dolor durante la cicatrización. dolor durante la cicatrización, lo que se consigue principalmente con medidas paliativas. medidas paliativas²⁵. El alvéolo se muestra abierto sin macizo y con divisores duros absolutamente despojados. divisores óseos totalmente descubiertos. La agonía es brutal, constante, molesta y con iluminaciones, exacerbada por el dolor constante, molesta y con emanaciones, exacerbada por las mordeduras y por regla general se adelanta a la acción típica del paciente.²⁵

En ambos tipos de alveolitis, las indicaciones son específicas, especialmente en la alveolitis seca, donde el tormento abruma la imagen y se representa como un sonido percusivo que se extiende desde las profundidades, mal aliento, sin mal aliento, sin apariencia o confundir el coágulo, sin fijación tisular, y en algunos pacientes puede desarrollar agrandamiento a nivel endotérmico e infarto linfático.²⁵

La investigación se justifica dentro de los procedimientos más comunes hoy en

día son las exodoncias de terceros molares, procedimientos que al ser bien realizados no conllevan a ninguna complicación inmediata o posterior, es por ello la importancia de este estudio para brindar información correcta sobre los procedimientos de extracción dental y los posibles tratamientos ante futuros fenómenos que se manifiesten.

Con el transcurso de los años se ha podido determinar que la extracción dental de los cordales se realiza con un fin profiláctico, aunque tenga como desventaja su localización maxilar. Hoy por hoy se observan que después de la exodoncia de los terceros molares se registran complicaciones de varios tipos como, por ejemplo, las hemorragias, alveolitis, trismus, parestesia, entre otras, las cuales pueden suceder por múltiples causas. Las hemorragias que no son tratadas de inmediato pueden convertirse en un problema sistémico, así como las alveolitis pueden llegar a procesos de cirugías mayores si es que los síntomas no son controlados de manera adecuada.

La investigación podrá proporcionar datos importantes para el plan de tratamiento, desarrollo y pronóstico de cirugías del tercer diente para ayudar a reducir las complicaciones después de la cirugía en el futuro y proporciona información que permitirá futuras investigaciones en esta área.

En la parte práctica fue conveniente realizar esta investigación por que permitió al profesional conocer a detalle los protocolos adecuados para la realización de los tratamientos de exodoncia compleja de piezas erupcionadas, recordando al profesional que el éxito de las extracciones es la extirpación total de la pieza dental, así como el éxito dependerá de conocer los tiempos quirúrgicos, los detalles anatómicos, los exámenes complementarios y una correcta historia clínica; así como también se nutrirán de información sobre el tratamiento de las complicaciones posteriores a la exodoncia.

La información recopilada de esta investigación será de gran ayuda para los estudiantes, ya que las universidades podrán implementar mejores criterios de evaluación en los cursos de cirugía como la evaluación más minuciosa de las destrezas y capacidades resolutivas, la correcta aplicación de protocolos y tiempos de trabajo y sobre todo las técnicas y métodos empleados para la

prevención de complicaciones post exodoncia, así como el tratamiento de las mismas si se diera el caso.

La hipótesis general del estudio fue la complicación más frecuente post exodoncia de terceros molares erupcionados en un consultorio odontológico especializado, Jaén 2022 es la alveolitis seca.

El objetivo del estudio fue Determinar la frecuencia de complicaciones post exodoncia de terceros molares erupcionados en un consultorio odontológico especializado, Jaén 2022. Determinar la frecuencia de complicaciones post exodoncia de terceros molares erupcionados en un consultorio odontológico especializado en el distrito de Jaén 2022 según la edad. Determinar la frecuencia de complicaciones post exodoncia de terceros molares erupcionados en un consultorio odontológico especializado en el distrito de Jaén 2022 según el sexo. Determinar la frecuencia de complicaciones post exodoncia de terceros molares erupcionados en un consultorio odontológico especializado en el distrito de Jaén 2022 según arcada dental.

II. MATERIALES Y MÉTODO

La investigación tuvo un enfoque cuantitativo con un diseño descriptivo de corte transversal, retrospectivo. La población estuvo constituida por 300 historias clínicas de pacientes que acuden a un consultorio odontológico especializado “Ortodoncia y estética dental” en el distrito de Jaén durante el año

2022. La muestra y el muestreo fue a través del muestro aleatorio estratificado constituida por 169 historias clínicas de pacientes que acudieron a un consultorio odontológico especializado en el distrito de Jaén durante el año 2022.

Los criterios de inclusión fueron historias clínicas de pacientes sistémicamente sanos, lúcido, orientado en tiempo espacio y persona (LOTEP), con terceros molares erupcionadas, mayores de 18 años y dispuestos a colaborar del estudio. Y los criterios de exclusión fueron historias clínicas de pacientes con enfermedades psiquiátricas (Requerirán de procedimientos especiales).

La técnica que se utilizo fue la observación y como instrumento la ficha de recolección de datos.

Para evaluar las complicaciones post exodoncia de terceros molares erupcionados se utilizó la ficha de recolección de datos, la cual consto de 9 ítems, que tuvo como presencia o ausencia de alveolitis seca, alveolitis húmeda, hemorragia, edema, enfisema, fractura maxilar, fractura mandibular, parestesia, que presentaron los pacientes después de la exodoncia en un rango de 1 a 7 días. (Anexo 1)

La validación de la ficha de recolección de datos fue proporcionada por juicio de tres especialistas con grado de magíster, quienes certificaron que el cuestionario cumplía con los objetivos planteados. (Anexo 2) Para obtener la confiabilidad del instrumento, se realizó una prueba piloto donde se escogió a 20 historias clínicas y se determinó la confiabilidad del instrumento mediante el coeficiente alfa de cronbach que dio como resultado 0.896 considerada como un nivel alto. (Anexo 5)

En el proceso de recolección de datos se pidió autorización a los directivos de la Escuela de Estomatología para realizar la recolección de datos en las historias clínicas. (Anexo 3,4). El trabajo se realizó de acuerdo durante el mes de marzo del 2020, que fue de acuerdo con la disponibilidad de la clínica dental, donde se coordinó con la odontóloga para poder realizar la recolección de datos. Posteriormente se registraron los datos de las historias clínicas de los pacientes respetando su confidencialidad y finalmente realizando el informe final.

Para el análisis de datos se organizó y codificó en Excel 2016. Luego, estos datos fueron transferidos al programa SPSS, versión 21.0, donde se utilizó la

estadística descriptiva.

III. RESULTADOS Y DISCUSIÓN

3.1. Resultados en tablas y figuras

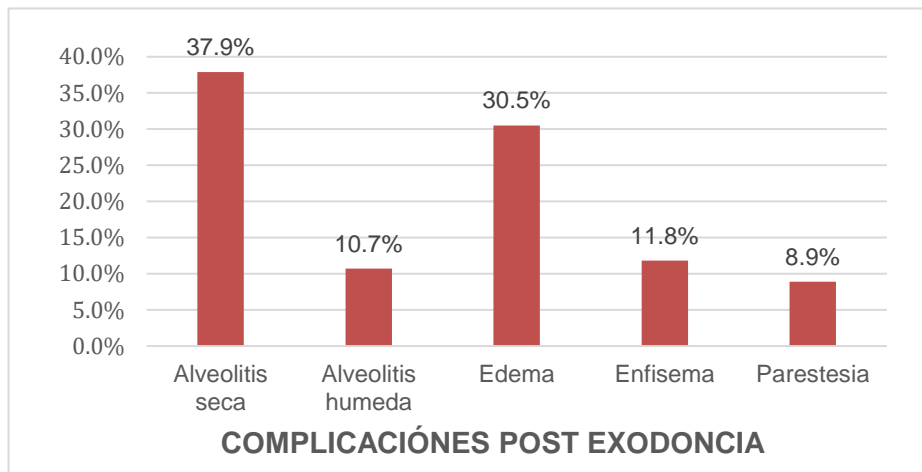
Tabla 1:

Frecuencia de complicaciones post exodoncia de terceros molares erupcionados en un consultorio odontológico especializado, Jaén 2022.

| COMPLICACIONES | N° | % |
|-----------------------|-----------|----------|
| Alveolitis seca | 64 | 37.9 |
| Alveolitis húmeda | 18 | 10.7 |
| Hemorragia | 0 | 0.0 |
| Edema | 52 | 30.8 |
| Enfisema | 20 | 11.8 |
| Fractura maxilar | 0 | 0.0 |
| Fractura mandibular | 0 | 0.0 |
| Parestesia | 15 | 8.9 |
| Otros | 0 | 0.0 |
| Total | 169 | 100.0 |

Fuente: Elaboración propia

Figura 1:



| | | | | | |
|------------|----|------|----|------|--------|
| Parestesia | 5 | 3.0 | 10 | 5.9 | De las |
| Otros | 0 | 0.0 | 0 | 0.0 | |
| Total | 99 | 58.6 | 70 | 41.4 | |

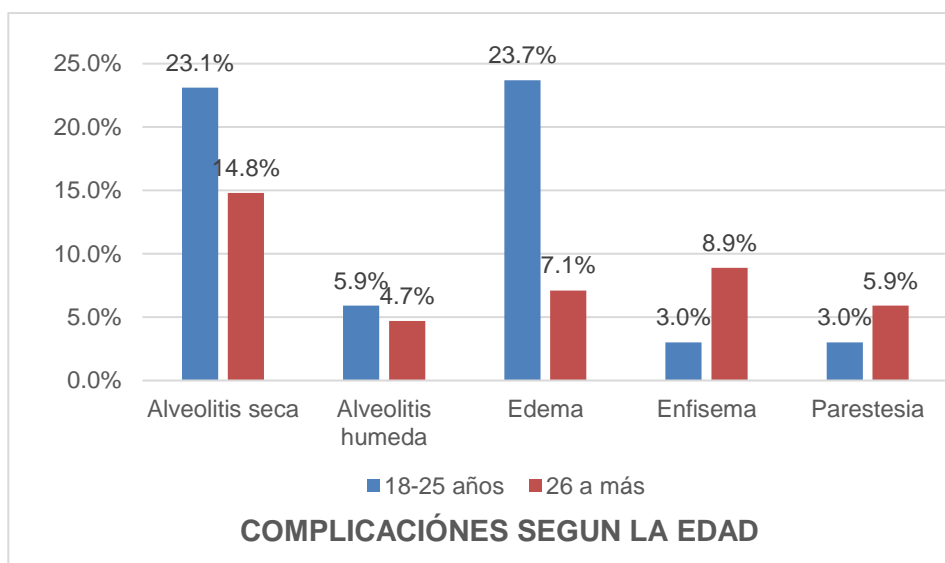
evaluaciones a los pacientes tratados en la clínica dental, se determinó la presencia de complicaciones con un mayor porcentaje en alveolitis seca (37.9%), alveolitis húmeda (10.7%), edema (30.8%), enfisema (11.8%) y parestesia (8.9%).

Tabla 2

Frecuencia de complicaciones post exodoncia de terceros molares erupcionados en un consultorio odontológico especializado en el distrito de Jaén 2022 según la edad.

Fuente: Elaboración propia

Figura 2



Se evidencia que la presencia de complicaciones post exodoncia en relación con la edad de 18 a 25 años tuvieron alveolitis seca (23.1%), alveolitis húmeda (5.9%), edema (23.7%), enfisema (3.0%) y parestesia (3.0%). Los de 26 años a más presentaron alveolitis seca (14.8%), alveolitis húmeda (4.7%), edema (7.1%), enfisema (8.9%) y parestesia (5.9%).

Tabla 3:

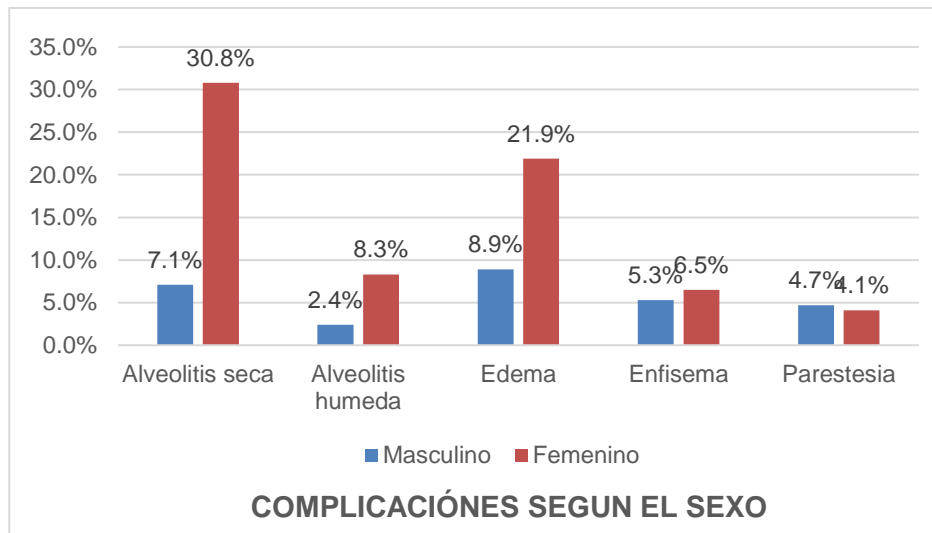
Frecuencia de complicaciones post exodoncia de terceros molares erupcionados en un consultorio odontológico especializado en el distrito de Jaén 2022 según el sexo.

| COMPLICACIONES | SEXO | | | |
|---------------------|-----------|-----|----------|------|
| | MASCULINO | | FEMENINO | |
| | N° | % | N° | % |
| Alveolitis seca | 12 | 7.1 | 52 | 30.8 |
| Alveolitis húmeda | 4 | 2.4 | 14 | 8.3 |
| Hemorragia | 0 | 0.0 | 0 | 0.0 |
| Edema | 15 | 8.9 | 37 | 21.9 |
| Enfisema | 9 | 5.3 | 11 | 6.5 |
| Fractura maxilar | 0 | 0.0 | 0 | 0.0 |
| Fractura mandibular | 0 | 0.0 | 0 | 0.0 |
| Parestesia | 8 | 4.7 | 7 | 4.1 |
| Otros | 0 | 0.0 | 0 | 0.0 |

| | | | | |
|-------|----|------|-----|------|
| Total | 48 | 28.4 | 121 | 71.6 |
|-------|----|------|-----|------|

Fuente: Elaboración propia

Figura 3:



Se evidencia que la presencia de complicaciones post exodoncia en relación con el sexo masculino fue alveolitis seca (7.1%), alveolitis húmeda (2.4%), edema (8.9%), enfisema (5.3%) y parestesia (4.7%). En el sexo femenino fue mayor la alveolitis seca (30.8%), alveolitis húmeda (8.3%), edema (21.9%), enfisema (6.5%) y parestesia (4.1%).

Tabla 4:

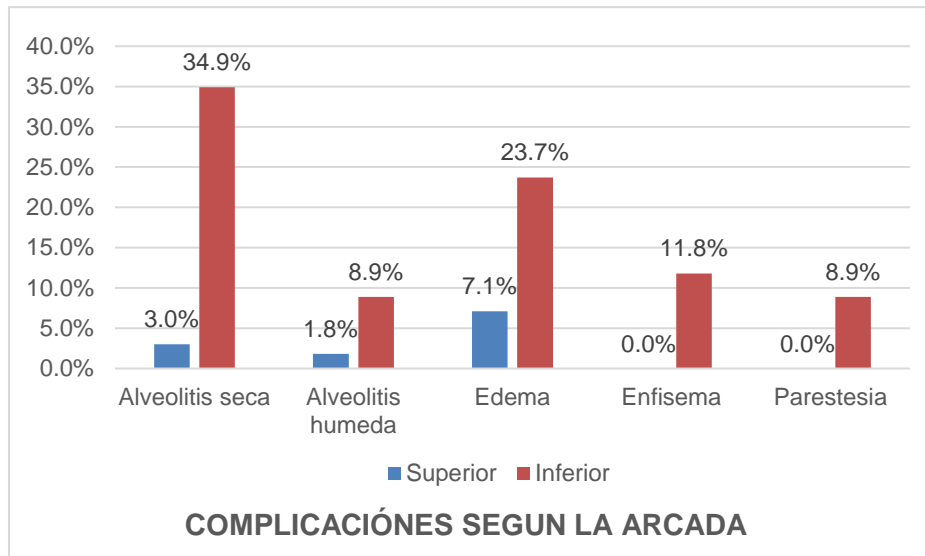
Frecuencia de complicaciones post exodoncia de terceros molares erupcionados en un consultorio odontológico especializado en el distrito de Jaén 2022 según arcada dental.

| COMPLICACIONES | ARCADA | | | |
|---------------------|----------|-----|----------|------|
| | SUPERIOR | | INFERIOR | |
| | N° | % | N° | % |
| Alveolitis seca | 5 | 3.0 | 59 | 34.9 |
| Alveolitis húmeda | 3 | 1.8 | 15 | 8.9 |
| Hemorragia | 0 | 0.0 | 0 | 0.0 |
| Edema | 12 | 7.1 | 40 | 23.7 |
| Enfisema | 0 | 0.0 | 20 | 11.8 |
| Fractura maxilar | 0 | 0.0 | 0 | 0.0 |
| Fractura mandibular | 0 | 0.0 | 0 | 0.0 |

| | | | | |
|------------|----|------|-----|------|
| Parestesia | 0 | 0.0 | 15 | 8.9 |
| Otros | 0 | 0.0 | 0 | 0.0 |
| Total | 20 | 11.8 | 149 | 88.2 |

Fuente: Elaboración propia

Figura 4:



Se evidencia que la presencia de complicaciones post exodoncia en relación con la arcada superior se encontró alveolitis seca (3.0%), alveolitis húmeda (1.8%), edema (7.1%). En la arcada inferior se encontró alveolitis seca (34.9%), alveolitis húmeda (8.9%), edema (23.7%), enfisema (11.8%) y parestesia (8.9%).

3.2. Discusión

Los resultados encontrados en la presente investigación sobre la frecuencia de complicaciones post exodoncia fue la alveolitis seca (37.9%), alveolitis húmeda (10.7%), edema (30.8%), enfisema (11.8%) y parestesia (8.9%), similar a las investigaciones realizadas por Shin Y. et al.³, Muhammad S., Alaf K., Saniya S.⁴, Poblete F., et al⁵, Arad S.⁶ Ya que las complicaciones más vistas fueron la alveolitis seca, alveolitis húmeda, edema, enfisema y parestesia (3.2%) (23.45%), (2.5%) y (11.6%) respectivamente. Estos resultados reafirman que la incidencia de alveolitis seca es alta y que puede estar asociada a extracciones traumáticas, al género, al consumo de tabaco, el uso de anticonceptivos orales,

etc².

Teniendo en cuenta el primer objetivo específico la complicación más frecuente fue la alveolitis seca en jóvenes de 18 a 25 años (23.1%). Similar al estudio de Sosa M.⁸ que encontró la misma complicación en pacientes de 24 a 26 años, sin embargo, no concuerda con, Muhammad S., Alaf K., Saniya S.⁴ ya que la edad más propensa fue de 31 a 45 años, coincidiendo con Cutimbo y col⁷ entre las edades de 35 a 44 años y Shin Y.³ que refirieron que, a mayor edad, mayor riesgo de presentar complicaciones postoperatorias. Estos resultados nos demuestran que la edad no tiene relación con las complicaciones post exodoncia, pero que a mayores años existe un mayor riesgo³.

En el segundo objetivo específico la complicación más frecuente según el sexo fue el femenino con un (30.8%), a diferencia del masculino (7.1%), estos resultados concuerdan con Cutimbo C., Bustamante M.⁷ y Sosa M⁸ que encontraron al sexo femenino como el más frecuente en un (28%) y (63%) respectivamente, estas similitudes no coinciden con Muhammad S., Alaf K., Saniya S.⁴ que explica que tanto los hombres como las mujeres son propensos a enfrentarse a cualquiera complicación. Estas diferencias deben ser estudiadas con mayor amplitud ya que a pesar de que las mujeres son más propensas, los hombres también están siendo afectados⁴.

En el tercer objetivo específico la complicación más frecuente según la arcada fue la superior encontrándose alveolitis seca en un (3.0%), y la arcada inferior (34.9%), similar a Shin Y.³ que encontró la arcada inferior como la más afectada, también Arad S., et al.⁶ reafirma que las terceras molares de la arcada inferior tienen mayor incidencia de complicaciones (62.8%). Estas similitudes nos demuestran que el maxilar inferior es más propenso a las complicaciones, y puede deberse a diferentes factores como la erupción, el desarrollo, la morfología, posición, que pueden aumentar la posibilidad de complicaciones⁴.

IV. CONCLUSIONES Y RECOMENDACIONES

3.1. Conclusiones

La frecuencia de complicaciones post exodoncia de terceros molares erupcionados en un consultorio odontológico especializado, Jaén 2022, fue más frecuente la alveolitis seca.

La frecuencia de complicaciones post exodoncia de terceros molares erupcionados en un consultorio odontológico especializado en el distrito de Jaén 2022 según la edad, fue mayor en pacientes de 18 años a 25 años.

La frecuencia de complicaciones post exodoncia de terceros molares erupcionados en un consultorio odontológico especializado en el distrito de Jaén 2022 según el sexo, fue mayor en el sexo femenino.

La frecuencia de complicaciones post exodoncia de terceros molares erupcionados en un consultorio odontológico especializado en el distrito de Jaén 2022 según arcada dental, fue mayor en la arcada inferior.

3.2. Recomendaciones

Replicar el estudio en una muestra más amplia para la mejora de resultados evaluando más características del estudio.

Comparar los factores de riesgo con las complicaciones postoperatorias inmediatas y mediatas, para dar a conocer las complicaciones postoperatorias presentes en el paciente, después 24 horas después de la extracción.

Realizar estudios en profesionales de la salud y especialistas con el fin de conocer la frecuencia de complicaciones post exodoncia en terceras molares y diferencias que puedan presentarse.

REFERENCIAS

1. Bachmann H., Cáceres R., Muñoz C., Uribe S. Complicaciones Durante la Cirugía de Tercer Molar entre los años 2007-2010 en un Hospital Urbano, Chile. En t. J. Odontoestomat. [Internet].2014 [citado el 30 de mayo de 2022];8(1):107-112. Disponible en: http://www.scielo.cl/scielo.php?script=sci_arttext&pid=S0718381X2014000100014&lng=en.
2. Gay E., Piñera P., Valmaseda, C. Cordales incluidos. Exodoncia quirúrgica. Complicaciones. Rev. Estomatológica.[Internet] 2020 [citado el 30 de mayo de 2022];387-496. Disponible en: <https://odontopromoxivunerg.files.wordpress.com/2013/01/13.pdf>
3. Shin Y., Takumi H., Hiroshi K. Prevalence of and risk factors for postoperative complications after lower third molar extraction: A multicenter prospective observational study in Japan. Medicine (Baltimore) [Internet] 2022 [Citado 20 octubre 2022];101(32). Disponible en: <https://www.ncbi.nlm.nih.gov/pmc/articles/PMC9371489/>
4. Muhammad S., Alaf K., Saniya S. Frequency of dry socket among patients undergoing dental extraction presenting to Ayub Teaching Hospital. Journal of University Medical & Dental College[Internet] 2022 [Citado 20 octubre 2022];3(2):390-390. Disponible en: <https://doi.org/10.37723/jumdc.v13i2.618>
5. Poblete F., Dallaserra M., Yanine N., Araya I. Incidencia de complicaciones post quirúrgicas en cirugía bucal. Int. j interdiscip. dent.[Internet] 2020 [citado 20 octubre 2022];13(1):13-16. Disponible en: http://www.scielo.cl/scielo.php?script=sci_arttext&pid=S2452-55882020000100013&lng=es.
6. Arad S., Anat L., Pardo M., Eran, D. Interpretations of complications following third molar extraction. Quintessence International [Internet] 2018 [citado 20 octubre 2022]; 49(1), 33-39. Disponible en:

<https://web.s.ebscohost.com/abstract?direct=true&profile=ehost&scope=site&authtype=crawler&jrnl=00336572&AN=127767649&h=7bBWWxKo8WRCT4Q0QhwGh9m7%2fwKctxB8%2f0HG45nZsbtZ2nYRj3%2b6zbhRA0bE2o7fs9GxsdlrILhJvmdG1IF2g%3d%3d&crl=c&resultNs=AdminWebAuth&resultLo>

7. Cutimbo C., Bustamante M. Complicaciones post exodoncias en terceros molares retenidos en el consultorio dental central dentistas Arequipa 2021. [Tesis pregrado] Universidad Roosevelt. 2021.[Internet]. Disponible en: <http://hdl.handle.net/20.500.14140/734>
8. Sosa M. Prevalencia de complicaciones post exodoncias complejas de terceros molares inferiores más frecuentes en el consultorio dental Odontotvit en las edades de 18 a 35 Sullana- Piura del año 2010-2020. [Tesis pregrado] Universidad Nacional de Piura. 2021.[Internet] Disponible en: <http://repositorio.unp.edu.pe/handle/20.500.12676/3268>
9. Ronceros L. Factores anatómicos y radiográficos de riesgo en cirugías de terceros molares inferiores impactadas y su relación con las complicaciones postoperatorias inmediatas en el área de Cirugía Bucomaxilofacial de la Clínica Odontológica de la Universidad Nacional Jorge Basadre Grohmann de Tacna. Perú 2016. [Internet] Disponible en: <http://repositorio.unjbg.edu.pe/handle/UNJBG/2114>
10. Diaz M. Incidencia De Las Complicaciones Post-exodoncias Complejas Y Cerradas De Dientes Normalmente Implantados En La Clínica Estomatológica De La Universidad Privada Antenor Orrego. Trujillo- Perú. 2016.[Internet] Disponible en: https://alicia.concytec.gob.pe/vufind/Record/UPAO_e059314f04dcfbb25b89786fb6c5c825
11. Shruthi M., Remmiya M. Indidence of missing lower third molar in patients reporting for orthodontic treatment. Journal of coastal life medicine. [Internet] 2022 [Citado 11 noviembre 2022];10(1):635-641. Disponible en:

<https://jclmm.com/index.php/journal/article/view/114/110>

12. Cosme E., Berini L. Tratado de Cirugía Bucal Tomo I; Edición Oceano/Ergón, Madrid; 2011. Disponible en: <http://www.gayescoda.com/libros.php?id=320>
13. Peñarrocha M., Octavi C., Cosme E. Indications of the extraction of symptomatic impacted third molar. A systematic review. J Clin Exp Dent. [Internet] 2021 [citado 2022 Mayo 24]; 13(3):278-286. Disponible en: <https://www.ncbi.nlm.nih.gov/pmc/articles/PMC7920557/>
14. Donado M. Cirugía bucal patología y técnica. Tercera Edición; Editorial Masson. Barcelona, 2005. Disponible en: https://www.academia.edu/44308378/DONADO_CIRUG%C3%8DA_BUCAL_Patolog%C3%ADa_y_t%C3%A9cnica
15. Mantilla D., Mogollon L., Hernandez J. Prevalencia de dientes incluidos, retenidos e impactados en radiografías panorámicas de la Universidad Santo Tomás, Bucaramanga de 2015 a 2017. [Tesis pregrado] Universidad Santo Tomás, Bucaramanga. Colombia, 2019. [Internet]. Disponible en: <https://repository.usta.edu.co/bitstream/handle/11634/17464/2019Hern%C3%A1ndezJaycce.pdf?sequence=6&isAllowed=y>
16. Meleo D., Pacifici L. Surgical extraction of lower third molars: diagnostic tests and operative technique in the prevention of inferior alveolar nerve injury. Case study. Rev. Implantol Oral. [Internet] 2018 [Citado 11 noviembre 2022];1(2):78-86. Disponible en: <https://www.ncbi.nlm.nih.gov/pmc/articles/PMC3476507/>
17. Nabeel S., Bakathir A., Salim A. Complications of Third Molar Extraction. Sultan Qaboos Uni Med J. [Internet] 2019 [citado 11 noviembre 2022];19(3):230-235. Disponible en: <https://www.ncbi.nlm.nih.gov/pmc/articles/PMC6839670/>
18. Sanchez P, Sanchez L, Perez J. Factores predisponentes del trauma dental, Escuela Primaria "República de Angola" (2012-2013). Rev cubana

- Estomatol [Internet].2015 [citado 13 Nov 2022];52(2):1-10. Disponible en: <http://www.revestomatologia.sld.cu/index.php/est/article/view/747>
19. Burak A., Mehmet A., Cuneyy K. Iatrogenic Mandibular Fracture Associated with Third Molar Removal. International Journal of Medical Sciences. [Internet] 2011 [Citado 11 noviembre 2022]; 8(7):547-553. Disponible en: <https://www.ncbi.nlm.nih.gov/pmc/articles/PMC3180770/>
20. Nagraj S. Interventions for treating post-extraction bleeding Cochrane Database Syst. [Internet] 2018 [Citado 11 noviembre 2022];8(3):1-23. Disponible en: <https://www.ncbi.nlm.nih.gov/pmc/articles/PMC6494262/#ffnsectitle>
21. Cabanillas E., Arrascue V. Enfisema sub-cutaneo en procedimientos oral. Revision de la literatura. Rev. Estomatol. Herediana. [Internet] 2019 [citado 11 noviembre 2022];29(3):241-246. Disponible en: <https://revistas.upch.edu.pe/index.php/REH/article/view/3608/4002>
22. Nascimiento A. Edema and hematoma after local anesthesia via posterior superior alveolar nerve block: a case report. J Dent Anesth Dolor Med. [Internet] 2022 [Citado 11 de noviembre 2022];22(3):227-231. Disponible en: <https://www.ncbi.nlm.nih.gov/pmc/articles/PMC9171334/>
23. Rosado S. Trismo. [Internet] Estado Unidos: Star Pearls; 2021 [Citado 11 de noviembre 2022]. Disponible en: https://www.ncbi.nlm.nih.gov/books/NBK493203/#_NBK493203_pubdet
24. Zambrano V. Nivel de conocimiento sobre alveolitis y sus factores de riesgo. [Tesis pregrado] Universidad de Guayaquil, 2020. [Internet]. Disponible en: <http://repositorio.ug.edu.ec/handle/redug/48356>
25. Mamoun J. Etiology of dry alveolitis, diagnosis and clinical treatment techniques. J Korean Assoc Oral Maxillofac Surg. [Internet] 2018 [Citado 11 de noviembre 2022];44(2):52-58. Disponible en: <https://www.ncbi.nlm.nih.gov/pmc/articles/PMC5932271/>

ANEXOS

ANEXO 1: INSTRUMENTO DE RECOLECCIÓN DE DATOS

FICHA DE RECOLECCIÓN DE DATOS

**FRECUENCIA DE COMPLICACIONES EXODONCIA DE TERCEROS MOLARES
ERUPCIONADOS EN UN CONSULTORIO ODONTOLÓGICO ESPECIALIZADO,
JAÉN 2022”**

Sexo: _____ Edad: _____

Arcada de diente Extraído: Superior

Inferior

ESTUDIO POST OPERATORIO

| Complicaciones Post operatorias | 07 días | |
|---------------------------------|----------|---------|
| | Presente | Ausente |
| Alveolitis seca | | |
| Alveolitis húmeda | | |
| Hemorragia | | |
| Edema | | |
| Enfisema | | |
| Fractura maxilar | | |
| Fractura mandibular | | |
| Parestesia | | |
| Otros | | |

ANEXO 2: VALIDEZ DEL INSTRUMENTO

VALIDACIÓN DEL INSTRUMENTO

NOMBRE DEL INSTRUMENTO: "FRECUENCIA DE COMPLICACIONES POST EXODONCIA DE TERCEROS MOLARES ERUPCIONADOS EN UN CONSULTORIO ODONTOLÓGICO ESPECIALIZADO, JAÉN 2022."

OBJETIVO: Determinar la frecuencia de complicaciones post exodoncia de terceros molares erupcionados en un consultorio odontológico especializado, Jaén 2022,

DIRIGIDO A:

APELLIDOS Y NOMBRES DEL EVALUADOR:

C.D. Alex Omar Huarcaya Hernández

DNI: 41113538

GRADO ACADÉMICO DEL EVALUADOR:

Maestría en Estomatología

Doctorado en estomatología

VALORACIÓN: (Marque con X donde corresponda)

| | | | | |
|---------------------|------|-------|------|----------|
| Muy Alto | Alto | Medio | Bajo | Muy Bajo |
|---------------------|------|-------|------|----------|


Dr. Alex Omar Huarcaya Hernández
CIRUJANO DENTISTA
C.O.P. 18896


FIRMA DEL EVALUADOR

ANEXO 2. MATRIZ DE VALIDACIÓN

TITULO DE LA TESIS: "FRECUENCIA DE COMPLICACIONES POST EXODONCIA DE TERCEROS MOLARES ERUPCIONADOS EN UN CONSULTORIO ODONTOLÓGICO ESPECIALIZADO, JAÉN 2022."

| V A R I A B L E (S) | DIMENSIÓN (si la investigación lo amerita) | PREGUNTA O INDICADOR A EVALUAR | CRITERIOS DE EVALUACIÓN | | | | | | OBSERVACIÓN O RECOMENDACIONES |
|---|---|--------------------------------|---|----|--|----|--|----|-------------------------------|
| | | | RELACIÓN ENTRE LA VARIABLE Y LA DIMENSIÓN | | RELACIÓN ENTRE LA DIMENSIÓN Y EL ITEMS | | RELACIÓN ENTRE EL ITEMS Y LA OPCIÓN DE RESPUESTA | | |
| | | | SI | NO | SI | NO | SI | NO | |
| | | | | | | | | | |
| | | | | | | | | | |
| | | | | | | | | | |


 Dr. Alex Omar Huaraca Hernández
 CIRUJANO DENTISTA
 C.O.P. 18896


FIRMA DEL EVALUADOR

ANEXO 3. CONSTANCIA DE REVISIÓN DEL EXPERTO

Mediante el presente documento hago constar que he revisado el instrumento de medición correspondiente al estudiante de estomatología de la universidad Señor de Sipán, Guevara Morán Juan Jesús, para determinar la validez del instrumento como parte de la investigación titulada: “**FRECUENCIA DE COMPLICACIONES POST EXODONCIA DE TERCEROS MOLARES ERUPCIONADOS EN UN CONSULTORIO ODONTOLÓGICO ESPECIALIZADO, JAÉN 2022.**”, para optar el Título Profesional de Cirujano Dentista.

Concluyo que el instrumento presenta validez de contenido y puede ser aplicado para medir la variable principal del estudio.

Doy fe de lo expuesto.

Chiclayo, 15 de julio del 2022.



Dr. Alex Omar Huarcaya Hernández
CIRUJANO DENTISTA
C.O.P. 18595
HOSPITAL II LUIS
YSEN INCHAUSTEGUI

C.D Alex Omar Huarcaya Hernández

DNI: 41113538

Doctorado en Estomatología

VALORACIÓN DEL INSTRUMENTO

NOMBRE DEL INSTRUMENTO: FRECUENCIA DE COMPLICACIONES POST EXODONCIA DE TERCEROS MOLARES ERUPCIONADOS EN UN CONSULTORIO ODONTOLÓGICO ESPECIALIZADO, JAEN 2022

OBJETIVO: DETERMINAR LA FRECUENCIA DE COMPLICACIONES POST EXODONCIA DE TERCEROS MOLARES ERUPCIONADOS EN UN CONSULTORIO ODONTOLÓGICO ESPECIALIZADO, JAEN 2022

DIRIGIDO A:

APellidos y Nombres del Evaluador:

CD. Ernesto Castillo Robles Bocanegra

DNI: 16657061

GRADO ACADÉMICO DEL EVALUADOR:

Esp. Ortodoncia y Ortopedia Maxilar

Esp. Endodoncia

Esp. Periodoncia e Implantes

VALORACIÓN: (Marque con X donde corresponda)

| | | | | |
|----------|-----------------|-------|------|----------|
| Muy Alto | Alto | Medio | Bajo | Muy Bajo |
|----------|-----------------|-------|------|----------|


FIRMA DEL EVALUADOR

MATRIZ DE VALIDACIÓN

TÍTULO DE LA TESIS: FRECUENCIA DE COMPLICACIONES POST EXODONCIA DE TERCEROS MOLARES ERUPCIONADOS EN UN CONSULTORIO ODONTOLÓGICO ESPECIALIZADO, JAEN 2022

| VARIABLES | DIMENSION (si la investigación lo amerita) | PREGUNTA O INDICADOR A EVALUAR | CRITERIOS DE EVALUACIÓN | | | | | | OBSERVACIÓN O RECOMENDACIONES |
|--|--|--------------------------------|---|----|---------------------------------------|----|---|----|-------------------------------|
| | | | RELACIÓN ENTRE LA VARIABLE Y LA DIMENSIÓN | | RELACION ENTRE LA DIMENSIÓN Y EL ÍTEM | | RELACION ENTRE EL ÍTEM Y LA OPCIÓN DE RESPUESTA | | |
| | | | SI | NO | SI | NO | SI | NO | |
| COMPLICACIONES POST EXODONCIA DE TERCEROS MOLARES ERUPCIONADOS | | | | | | | | | |
| | | | | | | | | | |
| | | | | | | | | | |

CONSTANCIA DE REVISIÓN DEL EXPERTO

Mediante el presente documento hago constar que he revisado el instrumento de medición correspondiente al Estudiante de estomatología de la universidad Señor de Sipan, Guevara Moran Juan Jesus, para determinar la Validez del instrumento como parte de la investigación titulada: "FRECUENCIA DE COMPLICACIONES POST EXODONCIA DE TERCEROS MOLARES ERUPCIONADOS EN UN CONSULTORIO ODONTOLÓGICO ESPECIALIZADO, JAEN 2022", para optar el Título Profesional de Cirujano Dentista.

Concluyo que el instrumento presenta validez de contenido y puede ser aplicado para medir la variable principal del estudio. Doy fe de lo expuesto.

Chiclayo, 15 de Julio del 2022.



CD. Ernesto Cuelmo Robles Bocanegra

DNI: 16657061

Esp. Ortodoncia y Ortopedia Maxilar

Esp. Endodoncia

ANEXO 1. VALORACIÓN DEL INSTRUMENTO

NOMBRE DEL INSTRUMENTO: "FRECUENCIA DE COMPLICACIONES POST EXODONCIA DE TERCEROS MOLARES ERUPCIONADOS EN UN CONSULTORIO ODONTOLÓGICO ESPECIALIZADO, JAÉN 2022."

OBJETIVO: Determinar la frecuencia de complicaciones post exodoncia de terceros molares erupcionados en un consultorio odontológico especializado, Jaén 2022,

DIRIGIDO A:

APELLIDOS Y NOMBRES DEL EVALUADOR:

Mg.C.D. José José, Espinoza Plaza

DNI: 41065315

GRADO ACADÉMICO DEL EVALUADOR:

Maestría en Estomatología

VALORACIÓN: (Marque con X donde corresponda)

| | | | | |
|---------------------|------|-------|------|----------|
| Muy Alto | Alto | Medio | Bajo | Muy Bajo |
|---------------------|------|-------|------|----------|



Mtro. CD. José J. Espinoza Plaza
MAESTRO ESTOMATOLOGÍA
CIRUJANO DENTISTA
CCP. 23500

FIRMA DEL EVALUADOR

ANEXO 2. MATRIZ DE VALIDACIÓN

TITULO DE LA TESIS: "FRECUENCIA DE COMPLICACIONES POST EXODONCIA DE TERCEROS MOLARES ERUPCIONADOS EN UN CONSULTORIO ODONTOLÓGICO ESPECIALIZADO, JAÉN 2022."

| V A R I A B L E (s) | DIMENSIÓN (si la investigación lo amerita) | PREGUNTA O INDICADOR A EVALUAR | CRITERIOS DE EVALUACIÓN | | | | | | OBSERVACIÓN O RECOMENDACIONES |
|---|---|--------------------------------|---|----|--|----|--|----|-------------------------------|
| | | | RELACIÓN ENTRE LA VARIABLE Y LA DIMENSIÓN | | RELACIÓN ENTRE LA DIMENSIÓN Y EL ITEMS | | RELACIÓN ENTRE EL ITEMS Y LA OPCIÓN DE RESPUESTA | | |
| | | | SI | NO | SI | NO | SI | NO | |
| | | | | | | | | | |
| | | | | | | | | | |
| | | | | | | | | | |



Mtro. CD. José J. Espinoza Plaza
MAESTRO ESTOMATOLOGÍA
ODOLUJO DENTISTA
C.R. 21626

FIRMA DEL EVALUADOR

ANEXO 3. CONSTANCIA DE REVISIÓN DEL EXPERTO

Mediante el presente documento hago constar que he revisado el instrumento de medición correspondiente al estudiante de estomatología de la universidad Señor de Sipán, Guevara Morán Juan Jesús, para determinar la validez del instrumento como parte de la investigación titulada: **“FRECUENCIA DE COMPLICACIONES POST EXODONCIA DE TERCEROS MOLARES ERUPCIONADOS EN UN CONSULTORIO ODONTOLÓGICO ESPECIALIZADO, JAÉN 2022.”**, para optar el Título Profesional de Cirujano Dentista.

Concluyo que el instrumento presenta validez de contenido y puede ser aplicado para medir la variable principal del estudio.

Doy fe de lo expuesto.

Chiclayo, 20 de julio del 2022.



Mtro. CD. José J. Espinoza Plaza
MAESTRO ESTOMATOLOGÍA
CIRUJANO DENTISTA
COP. 23500

Nombres y Apellidos del Experto

ANEXO 3: APROBACIÓN DE PROYECTO DE INVESTIGACIÓN



Pimentel, 13 de julio del 2022

Sr. Dr.
Lincoln Hoyos
Director
CONSULTORIO ODONTOLÓGICO
Ciudad.

Asunto: Presento al (la) Sr. (ta.) **GUEVARA MORÁN JUAN JESÚS** estudiante (s) de Estomatología para elaborar el desarrollo de su Tesis denominada: **"FRECUENCIA DE COMPLICACIONES POST EXODONCIAS DE TERCERAS MOLARES ERUPCIONADOS EN UN CONSULTORIO ODONTOLÓGICO ESPECIALIZADO, JAÉN 2022."**

Es grato dirigirme a usted para expresarle un cordial saludo, a nombre de la Universidad Señor de Sipán, Facultad de Ciencias de la Salud y a la vez presentar **GUEVARA MORÁN JUAN JESÚS** con DNI: 70942184 Código universitario: 2142819886 del VIII ciclo de la Escuela de Estomatología, quien(es) se encuentra(n) apto(s) para ejecutar su Tesis **FRECUENCIA DE COMPLICACIONES POST EXODONCIAS DE TERCERAS MOLARES ERUPCIONADOS EN UN CONSULTORIO ODONTOLÓGICO ESPECIALIZADO, JAÉN 2022.**

Esta actividad académica esta consignada en el plan de estudios y tiene la finalidad de que el estudiante corrobore los conocimientos adquiridos a la fecha, en escenarios del entorno laboral relacionado con su especialidad. Para ello, solicitamos su autorización, a fin de que se le brinde las facilidades necesarias dentro de su institución y en coordinación con su persona para la ejecución del proyecto.

En espera de su atención a la presente, aprovecho la oportunidad para expresarle mi consideración y estima personal.

Cordialmente,

Paola La Serna Solari
Directora (e) Escuela de Estomatología

ADMISIÓN E INFORMES
074 481610 - 074 481632
CAMPUS USS
Km. 5, carretera a Pimentel
Chiclayo, Perú
www.uss.edu.pe

ANEXO 5

Análisis de confiabilidad- Prueba piloto

Resumen de procesamiento de casos

| | N | % |
|-----------------------------|---|-------|
| Válido | 9 | 100,0 |
| Casos Excluido ^a | 0 | ,0 |
| Total | 9 | 100,0 |

a. La eliminación por lista se basa en todas las variables del procedimiento.

Estadísticas de fiabilidad

| Alfa de Cronbach | N de elementos |
|------------------|----------------|
| ,896 | 2 |

Resultados mediante IBM SPSS Statistics 22.0

La confiabilidad del instrumento se evaluó mediante una prueba piloto aplicada a pacientes. Los resultados mostraron que el valor de alfa de Cronbach obtenido fue de 0.896, lo que indica una alta y significativa confiabilidad, correspondiente al 89.6% de la herramienta de recolección de información. Esto demuestra que el instrumento mantiene una consistencia y concordancia adecuadas.



ALAN MAURICIO MANSILLA DE LOS SANTOS
LIC. EN ESTADÍSTICA
COESPE N° 724